DE L'INCISIVE TRAUMATISÉE À LA MOLAIRE COMPROMISE

JOURNÉE MULTIDISCIPLINAIRE
SFODF / SFOP

SAMEDI **16 DÉCEMBRE**
2023 / WORLD TRADE CENTER **MARSEILLE**

PARTIE 2
La dent traumatisée (CAT, attitudes orthodontiques)

PROGRAMME FINAL

journee-sfodf-sfop.com

sfodf Société Française d'Orthopédie Dento-Faciale

SFOP

95E RÉUNION SCIENTIFIQUE DE LA SFODF

MARSEILLE

LA RÉÉVALUATION THÉRAPEUTIQUE

9-11 MAI 2024

CO-PRÉSIDENCE

Camille Philip-Alliez
Michel Le Gall

PRÉSIDENTE SCIENTIFIQUE

Carole Charavet-Félicité

sfodf
Société Française d'Orthopédie Dento-Faciale

PROGRAMME SCIENTIFIQUE

La réévaluation thérapeutique

- Dommages tissulaires. Que faire ?
- Anomalies de forme et de nombre
- Ma Mécanique me fait défaut
- Autour des dysfonctions
- Je foire ma dimension antéro-postérieure
- Ma chirurgie n'a pas donné le résultat escompté

Les grands moments

des communications scientifiques de haut niveau

Jeudi 9 mai

- Pré-cours : Séance DPC

Vendredi 10 mai

- Conférence inaugurale
- Dommages tissulaires. Que faire ?
- Anomalies de forme et de nombre
- Ma Mécanique me fait défaut
- Journée des Assistant.e.s
- Cocktail des Présidents offert à tous dans la zone d'exposition
- Soirée de la SFODF

Samedi 11 mai

- Remise du Prix de la meilleure communication affichée
- Autour des dysfonctions
- Je foire ma dimension antéro-postérieure
- Ma chirurgie n'a pas donné le résultat escompté
- TAKE HOME – ce qu'il faut retenir

sfodf-marseille2024.com

OBJECTIFS PÉDAGOGIQUES

- Être capable de mettre en place la prise en charge de défauts amélaires apparus au cours d'une thérapeutique multi-attache.
- Connaître les particularités de la dent permanente immature, les thérapeutiques et leur protocole en cas de fracture coronaire complexe.
- Connaître les étapes fondamentales du protocole de revascularisation canalaire.
- Aborder les aspects biologiques qui sous-tendent les étapes clés du protocole de régénération pulpaire.
- Définir une contention idéale, le matériau parfait, ce qui peut augmenter sa rigidité et la durée optimale en fonction du traumatisme.
- Définir les examens clinique et radiologique face à un patient ayant subi un TAD.
- Définir l'attitude de l'orthodontiste face aux différents traumatismes et aux complications pulpaires et parodontales.
- Connaître les mécanismes biologiques impliqués dans les phénomènes de résorption radiculaire externe induits par une canine incluse.
- Définir les thérapeutiques possibles et le devenir sur l'arcade de ces dents résorbées.
- Aborder le problème de la dent ankylosée de façon la plus rationnelle.
- Choisir les moyens thérapeutiques les plus adaptés à la mise en place d'une dent ankylosée ou en inclusion. Évaluer les différents gestes chirurgicaux face à l'ankylose et à l'inclusion.
- Mettre en œuvre les thérapeutiques et les mécaniques les plus en adéquation avec la problématique en tenant compte des données acquises de la science.
- Connaître l'expérience clinique et les recommandations pour les dents traumatisées.
- Connaître les lignes directrices pour éviter de débuter un traitement orthodontique trop précocement.
- Connaître les différentes possibilités de réhabilitation prothétiques chez l'enfant et l'adolescent après la perte d'une incisive maxillaire.
- Choisir les thérapeutiques avec conservation de l'espace de la dent traumatisée condamnée et avec fermeture de l'espace de la dent traumatisée condamnée.
- Mettre en œuvre les thérapeutiques les plus en adéquation avec la problématique en tenant compte des données acquises de la science.

JOURNÉE MULTIDISCIPLINAIRE SFODF/SFOP

SOMMAIRE

Les informations pratiques 4
Le programme scientifique 5
Les conférenciers 8

COMITÉ D'ORGANISATION

SOCIÉTÉ FRANÇAISE D'ORTHOPÉDIE DENTO-FACIALE
15, rue du Louvre - Bat. 2
75001 Paris, France
Email : sfodf@sfodf.org
Site web : www.sfodf.org

SOCIÉTÉ FRANÇAISE D'ODONTOLOGIE PÉDIATRIQUE
22, avenue de la Grande Armée
75017 Paris, France
Email : secretariat@sfop.asso.fr
Site web : sfop.asso.fr

LES INFORMATIONS PRATIQUES

LIEU

World Trade Center Marseille

2 Rue Henri Barbusse
13001 Marseille, France

+33 (0)4 13 94 04 13
www.wtcmp.com/city-center-vieux-port

CONTACT

Alexandra Schaller
Télephone : 01 43 80 72 26
Email : sfodf@sfodf.org

PERSONNES EN SITUATION DE HANDICAP

Vous êtes en situation de handicap et souhaitez développer vos compétences professionnelles ? Nous vous invitons à contacter notre référente handicap Alexandra SCHALLER par mail avant de vous inscrire : **sfodf@sfodf.org**

PRÉREQUIS

Destinée aux professionnels de santé en exercice, pratiquant des soins d'orthopédie dento-faciale et d'orthopédie dento-maxillo-faciale. Pas d'autre prérequis.

PUBLICS VISÉS

- Spécialistes qualifiés en ODF libéraux et/ou salariés.
- Praticiens de dentisterie pédiatrique.
- Internes en DES d'ODF ou d'OMDF.
- Médecins ORL, chirurgiens maxillo-faciaux, libéraux et/ou salariés. Chirurgiens-dentistes libéraux et/ou salariés.
- Praticiens impliqués dans la prophylaxie et les traitements bucco-dentaires des enfants porteurs de handicap ou non, qui exercent en milieu hospitalier ou en secteur privé libéral.

MOYENS ET MÉTHODES PÉDAGOGIQUES

Les conférences seront présentées avec un support Power Point. Vous avez la possibilité de prendre des notes directement dans ce programme.

BADGE

Le port du badge est obligatoire pour avoir accès à la salle de conférences.

HORAIRES

8h30	Accueil café
9h00 〉10h30	**Conférences**
10h30 〉11h00	Pause-café
11h00 〉12h30	**Conférences**
12h30 〉14h00	Cocktail déjeunatoire
14h00 〉15h30	**Conférences**
15h30 〉16h00	Pause-café
16h00 〉17h00	**Conférences**
17h00	**Fin de la journée**

CERTIFICATS DE PRÉSENCE

Les certificats seront envoyés par email à partir du **mardi 19 décembre 2023**.

PARTENAIRES

Nous tenons à remercier nos partenaires pour cette journée :

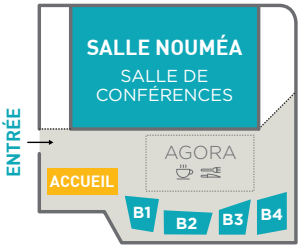

B1 Smilers

B2 TEPE France

B3 French Tooth

B4 Orthoplus

FIF PL

La journée multidisciplinaire a été validée par le FIF-PL *(Fonds Interprofessionnel de Formation des Professionnels Libéraux).*

Nous vous rappelons les coordonnées du FIF PL : 104, rue de Miromesnil – 75384 Paris Cedex 08 01 55 80 50 00 - www.fifpl.fr - contact@fifpl.fr

Informations utiles :

- *Le numéro de la SFODF en tant qu'organisme de formation est le : 11 75 261 43 75.*
- *Pour la conférence, le nombre de jour entier : 1 soit 8 heures.*
- *Titre :* ***De l'incisive traumatisée à la molaire compromise.***
- *N° de réponse :* ***2023-cf579.***
- *NACPRO :* ***S0320230110053.***
- *Programme validé par le FIF PL : à télécharger sur le site de la journée directement.*
- *Le devis demandé = la facture d'inscription.*

LE PROGRAMME SCIENTIFIQUE

JOURNÉE MULTIDISCIPLINAIRE SFODF/SFOP

8h30 › *Accueil café*

9h00 › **Taches blanches ou lésions carieuses initiales au cours ou à l'issue d'une thérapeutique multi-attache : que faire ?**

OBJECTIF *Faut-il traiter avant ou après la thérapeutique face à des taches sur les incisives permanentes ?*

Patrick ROUAS *(Bordeaux)*

9h30 › **L'incisive permanente immature traumatisée avec implication pulpaire : quelles options thérapeutiques conservatrices ?**

OBJECTIF *Etat des lieux des options thérapeutiques conservatrices et des protocoles associés.*

Arabelle VANDERZWALM GOUVERNAIRE *(Paris)*

10h00 › **Comment se mettre à la régénération pulpaire ?**

OBJECTIF *Etat des lieux des options thérapeutiques conservatrices et des protocoles associés.*

Magali HERNANDEZ *(Nancy)*

10h30 › *Pause-café et visite de l'exposition*

11h00 › **Contenir une dent traumatisée : Comment ? Combien de temps ?**

OBJECTIF *L'orthodontie peut-elle être un moyen de contention ?*

Chantal IFI-NAULIN *(Paris)*

11h30 › **Quels liens entre dent traumatisée et traitement orthodontique ?**

OBJECTIF *Quelles précautions lors d'un traitement ODF en présence de dents traumatisées ? Trauma antérieur au traitement ? Trauma pendant le traitement orthodontique ?*

Chantal IFI-NAULIN *(Paris)*

12h00 › **Quelle conduite à tenir face aux résorptions radiculaires « idiopathiques » ?**

OBJECTIF *Ex : Incisive latérale résorbée par la canine. Quel traitement pour quel résultat ? Traitement canalaire ? Déplacement orthodontique possible ?*

Magali HERNANDEZ *(Nancy)*

12h30 › *Cocktail déjeunatoire et visite de l'exposition*

14h00 › **Les inclusions et les ankyloses traumatiques. Comment les gérer ?**

OBJECTIF *Panorama des différentes alternatives thérapeutiques.*

Frédéric BONNIN *(Tours)* **et Michel LE GALL** *(Marseille)*

14h30 › **Et si on parlait d'échecs. Retour d'expérience au pôle odontologie de Marseille.**

OBJECTIF *Pourquoi cela ne se passe pas comme dans les livres ?*

Virginie MAGNAN *(Marseille)*

15h00 › **Comment agir pour remplacer des dents compromises ? Le cas de la transplantation.**

OBJECTIF *Décision de transplantation dans les zones antérieures et postérieures : les critères de choix, le bon moment, les techniques, le pronostic, les complications.*

Jean-Hugues CATHERINE *(Marseille)*

15h30 › *Pause-café et visite de l'exposition*

16h00 › **Comment remplacer les dents compromises du secteur antérieur de l'enfant à la fin de la croissance ?**

OBJECTIF *Remplacement provisoire « pédiatrique », maintien d'espace sur l'arcade, bridge collé, Cantilever, à quel âge implante-t-on ?*

Sylvie LEGRIS *(Beauvais)* **et Arabelle VANDERZWALM GOUVERNAIRE** *(Paris)*

16h30 › **Les incisives traumatisées condamnées. Que peut faire l'orthodontiste ?**

OBJECTIF *Panorama des différentes alternatives thérapeutiques.*

Michel LE GALL *(Marseille)* **et Frédéric BONNIN** *(Tours)*

17h00 › *FIN DE LA JOURNÉE*

Ne ratez pas l'opportunité d'être publié
dans l'Orthodontie Française, référence dans son domaine.

L'Orthodontie Française, publication scientifique de référence en ODF depuis 1921, de diffusion internationale, indexée à Medline et référencée à l'Index Medicus.

Pourquoi être publié ?

Pour partager vos connaissances
et bénéficier d'une grande visibilité grâce à la consultation en ligne.

Diffuser votre expertise
via un trimestriel lu par des centaines de praticiens dans plus de 140 pays.

Valider un des travaux
nécessaires à l'obtention de votre titularisation à la SFODF.

Comment soumettre un article ?

Consultez les instructions aux auteurs en ligne sur **www.orthodontie-francaise.com** rubrique **ESPACE AUTEURS**

Puis **adressez votre article par mail** à la SFODF :
edit-sfodf@sfodf.org
Karine SIFANY - 01 40 53 91 48

sfodf
Société Française d'Orthopédie Dento-Faciale

RÉSUMÉS DES CONFÉRENCES EN ORDRE ALPHABÉTIQUE

Frédéric BONNIN

[*TOURS*]

- CECSMO - diplômé de l'université de Reims
- Spécialiste qualifié en orthodontie
- Pratique privée à Tours

14h00 > 14h30

Les inclusions et les ankyloses traumatiques. Comment les gérer ?

RÉSUMÉ

Différents types de traumatismes peuvent se produire sur les dents permanentes, allant de la simple contusion à la luxation complète. Quand une ou plusieurs dents traumatisées sont ankylosées suite à un choc ou à une réimplantation, voire incluses, les alternatives thérapeutiques qui s'offrent à l'orthodontiste sont souvent chirurgicales. Elles vont de la simple luxation, à la corticotomie en passant par l'extraction/réimplantation jusqu'à la décoronation.
Au travers de différentes situations cliniques, nous aborderons l'éventail des possibilités et des recommandations concernant l'orthodontie et la prise en charge de ce type de situation.

OBJECTIFS

- Aborder le problème de la dent ankylosée de façon la plus rationnelle.
- Savoir choisir les moyens thérapeutiques les plus adaptés à la mise en place d'une dent ankylosée ou en inclusion.
- Savoir évaluer les différents gestes chirurgicaux face à l'ankylose et à l'inclusion.
- Comment mettre en œuvre les thérapeutiques et les mécaniques les plus en adéquation avec la problématique, en tenant compte des données acquises de la science.

Frédéric BONNIN

[*TOURS*]

- CECSMO - diplômé de l'université de Reims
- Spécialiste qualifié en orthodontie
- Pratique privée à Tours

16h30 > 17h00

Les incisives traumatisées condamnées. Que peut faire l'orthodontiste ?

RÉSUMÉ

Différents types de traumatismes peuvent se produire sur les dents permanentes, allant de la simple contusion à la luxation complète. Quand une ou plusieurs dents traumatisées sont condamnées, les alternatives thérapeutiques qui s'offrent à l'orthodontiste sont de deux ordres :

- Le maintien de l'espace de la dent condamnée extraite et son remplacement au travers d'une réhabilitation prothétique adaptée ou d'une autotransplantation ;
- La fermeture de l'espace de la dent condamnée extraite.

Au travers de différentes situations cliniques, nous aborderons l'éventail des possibilités et des recommandations concernant l'orthodontie et la prise en charge de ce type de situation.

OBJECTIFS

- Aborder le problème de la dent condamnée de la façon la plus rationnelle.
- Savoir choisir les thérapeutiques avec conservation de l'espace de la dent traumatisée condamnée.
- Savoir choisir les thérapeutiques avec fermeture de l'espace de la dent traumatisée condamnée.
- Comment mettre en œuvre les thérapeutiques les plus en adéquation avec la problématique en tenant compte des données acquises de la science.

Jean-Hugues CATHERINE

[*MARSEILLE*]

- Praticien hospitalier, services urgences dentaires et odontologie hospitalière, Hôpital Timone
- Ancien AHU en odontologie pédiatrique, service Pr Tardieu
- Spécialisation odontologie pédiatrique / handicap
- Master 2 Maladies Infectieuses et Microbiote IHU Méditerranée

15h00 › 15h30

Comment agir pour remplacer des dents compromises ? Le cas de la transplantation.

Article paru dans le numéro spécial Journées Multidisciplinaires SFODF / SFOP
Orthod Fr 2023:94:513-519

Absence d'évolution des deuxièmes molaires, quel traitement chirurgical proposer ?

Jean-Hugues CATHERINE, Jacinthe LAFONT, Olivier MOCKERS, Michel LE GALL, Camille PHILIP-ALLIEZ

RÉSUMÉ

Les autotransplantations dentaires consistent à déplacer un organe dentaire fonctionnel d'un site donneur vers un site receveur chez le même patient. Alors que, chez l'enfant et l'adolescent, la croissance contre-indique temporairement les réhabilitations implant-to-prothétiques. Le remplacement des dents compromises pour des raisons infectieuses, traumatiques ou du fait de leur position ectopique peut être réalisé par les autotransplantations qui sont une alternative thérapeutique possible et fiable. L'utilisation de l'imagerie 3D ainsi que de répliques préfabriquées a montré leur intérêt dans l'évaluation pré-opératoire et la simplification des protocoles opératoires. Le taux de survie moyen est de 96,3% (89,8 à 98,7%) à 10 ans en ce qui concerne les transplantations de dents immatures.

OBJECTIF

- Cette présentation a pour objectif de montrer les différentes indications.

Magali HERNANDEZ

[*NANCY*]

- M.C.U.-P.H. Odontologie Pédiatrique
- Responsable médicale CCMR O-Rares, CHRU Nancy
- Doctorat Sciences de la Vie et de la Santé
- CES Odontologie pédiatrique et prévention
- Attestation universitaire de traumatologie dentaire

10h00 〉 10h30

Comment se mettre à la régénération pulpaire ?

RÉSUMÉ

La nécrose du tissu pulpaire est l'une des complications les plus fréquentes en traumatologie dentaire. Lorsque celle-ci survient sur dent permanente immature, le praticien est confronté à un réel défit technique. En effet, l'apex largement ouvert ne peut être obturé de manière étanche avec les techniques endodontiques conventionnelles. Deux options thérapeutiques sont à considérer : l'apexification ou la régénération pulpaire. Bien qu'aucun consensus n'ait établi les indications précises de ces deux techniques, les procédures endodontiques de régénération ou de revascularisation canalaire connaissent un essor majeur. Au cours de cette conférence seront abordés les points clés du protocole de revascularisation proposé par la société européenne d'endodontie *(European Society of Endodontology)* et leurs aspects biologiques permettant la mise en œuvre de cette technique au cabinet dentaire.

OBJECTIFS

- Présenter les étapes fondamentales du protocole de revascularisation canalaire.
- Aborder les aspects biologiques qui sous-tendent les étapes clés du protocole de régénération pulpaire.

Article paru dans le numéro spécial Journées Multidisciplinaires SFODF / SFOP
Orthod Fr 2023:94:461-469

Régénération pulpaire : suivez le guide

Magali HERNANDEZ, Raphaël HAINOT

Magali HERNANDEZ

[*NANCY*]

- M.C.U.-P.H. Odontologie Pédiatrique
- Responsable médicale CCMR O-Rares, CHRU Nancy
- Doctorat Sciences de la Vie et de la Santé
- CES Odontologie pédiatrique et prévention
- Attestation universitaire de traumatologie dentaire

12h00 › 12h30

Quelle conduite à tenir face aux résorptions radiculaires « idiopathiques » ?

RÉSUMÉ

L'éruption ectopique des canines permanentes peut conduire à la résorption radiculaire des dents adjacentes et compromettre le devenir de la dent sur l'arcade. En effet, plusieurs études basées sur l'analyse d'images tomodensitométriques ont montré que 48 % des canines ectopiques provoquaient des résorptions radiculaires de gravité variable (Ericson et Kurol, 2000 ; Bjerklin et Ericson, 2006). Le diagnostic de ces résorptions s'avère souvent difficile car le développement et la progression de la résorption sont asymptomatiques et l'examen radiographique rétro-alvéolaire ne permet pas d'observer les faces radiculaires palatines et vestibulaires principalement touchées par les phénomènes de résorption. Dans ces cas cliniques, quelles sont les options thérapeutiques envisageables ? Le traitement endodontique de l'incisive latérale permet-il de stopper la résorption radiculaire ? Le déplacement orthodontique de ces dents résorbées est-il possible ?

OBJECTIFS

- Aborder les mécanismes biologiques impliqués dans ces phénomènes de résorption radiculaire externe induits par une canine incluse.
- Présenter les thérapeutiques possibles et le devenir sur l'arcade de ces dents résorbées.

Article paru dans le numéro spécial Journées Multidisciplinaires SFODF / SFOP
Orthod Fr 2023:94:439-451

Comment reconnaître et distinguer les anomalies de structure dentaire ?

Magali HERNANDEZ

Article paru dans le numéro spécial Journées Multidisciplinaires SFODF / SFOP
Orthod Fr 2023:94:453-460

Première molaire permanente délabrée : jusqu'où peut-on être conservateur ?

Magali HERNANDEZ

Chantal IFI-NAULIN

[*PARIS*]

- Docteur en Chirurgie Dentaire
- Docteur en Sciences Odontologiques
- Docteur d'Etat en Odontologie
- Maître de conférences Honoraire de la Faculté de Chirurgie Dentaire Paris 7 Denis-Diderot
- Ancien responsable du département d'Odontologie Pédiatrique PARIS VII-Denis Diderot
- Auteur de plusieurs livres et de nombreuses publications et communications nationales et internationales

11h00 › 11h30

Contenir une dent traumatisée : Comment ? Combien de temps ?

RÉSUMÉ

Après un traumatisme de luxation, le repositionnement de la /des dent(s) traumatisée(s) dans la (leur) position(s) initiale(s) est primordial. Le rôle de la contention, considérée comme un facteur essentiel à la guérison des tissus pulpaire et parodontal ayant subi un traumatisme alvéolo-dentaire (TAD), est de conserver cette position originale. Dans la majorité des TAD, il est recommandé de réaliser une contention « passive », c'est à dire permettant une mobilité physiologique de la dent/des dents concernées. Dans la littérature, on peut trouver différents termes tels que « rigide », « semi rigide » ou « flexible » qui, à plus d'un titre, peuvent prêter à confusion.

OBJECTIFS

- Existe-t-il une contention idéale ?
- Quel est le matériau parfait ?
- Qu'est-ce qui peut augmenter sa rigidité ?
- Quelle est la durée optimale en fonction du traumatisme ?

Chantal IFI-NAULIN

[*PARIS*]

- Docteur en Chirurgie Dentaire
- Docteur en Sciences Odontologiques
- Docteur d'Etat en Odontologie
- Maître de conférences Honoraire de la Faculté de Chirurgie Dentaire Paris 7 Denis-Diderot
- Ancien responsable du département d'Odontologie Pédiatrique PARIS VII-Denis Diderot
- Auteur de plusieurs livres et de nombreuses publications et communications nationales et internationales

11h30 〉12h00

Quels liens entre dent traumatisée et traitement orthodontique ?

RÉSUMÉ

Les traumatismes alvéolo-dentaires (TAD), dont la prévalence est de 30 % chez les enfants et les adolescents, impliquent souvent des patients nécessitant ou en cours d'un traitement ODF. Ainsi, un surplomb augmenté et/ou des lèvres hypotoniques représentent un risque accru. L'incidence peut être diminuée par une prise en charge orthodontique tant sur le plan fonctionnel que sur le plan orthopédique, le traitement orthodontique pouvant avoir des effets délétères sur le tissu pulpaire et parodontal des dents traumatisées, il est donc essentiel de connaître les réactions biologiques de ces tissus aux forces orthodontiques. Le plan de traitement implique donc l'évaluation de deux facteurs : le pronostic du traumatisme et le traitement éventuel de la malocclusion. La connaissance des risques de la prise en charge des dents traumatisées pour un consentement parfaitement éclairé est capitale. Il sera parfois même nécessaire d'envisager uniquement une solution de compromis dans les objectifs de traitement ODF.

OBJECTIFS

- Les examens clinique et radiologique face à un patient ayant subi un TAD.
- Attitude de l'orthodontiste face aux différents traumatismes.
- Attitude de l'orthodontiste face aux complications pulpaires et parodontales.

Michel LE GALL

[*MARSEILLE*]

- Spécialiste qualifié en ODF, PU-PH
- Habilitation à diriger la Recherche
- Doctorat en Mécaniques Energétiques
- Coordonnateur interrégion Sud du DES d'ODF
- Chef de service d'Orthopédie dento-faciale, Hôpital de la Timone, Marseille
- Responsable universitaire de l'UF d'orthopédie dento-faciale, École de médecine dentaire de Marseille
- Président de la SFODF

14h00 › 14h30

Les inclusions et les ankyloses traumatiques. Comment les gérer ?

RÉSUMÉ

Différents types de traumatismes peuvent se produire sur les dents permanentes, allant de la simple contusion à la luxation complète. Quand une ou plusieurs dents traumatisées sont ankylosées suite à un choc ou à une réimplantation, voire incluses, les alternatives thérapeutiques qui s'offrent à l'orthodontiste sont souvent chirurgicales. Elles vont de la simple luxation, à la corticotomie en passant par l'extraction/réimplantation jusqu'à la décoronation.
Au travers de différentes situations cliniques, nous aborderons l'éventail des possibilités et des recommandations concernant l'orthodontie et la prise en charge de ce type de situation.

OBJECTIFS

- Aborder le problème de la dent ankylosée de façon la plus rationnelle.
- Savoir choisir les moyens thérapeutiques les plus adaptés à la mise en place d'une dent ankylosée ou en inclusion.
- Savoir évaluer les différents gestes chirurgicaux face à l'ankylose et à l'inclusion.
- Comment mettre en œuvre les thérapeutiques et les mécaniques les plus en adéquation avec la problématique, en tenant compte des données acquises de la science.

Michel LE GALL

[*MARSEILLE*]

- Spécialiste qualifié en ODF, PU-PH
- Habilitation à diriger la Recherche
- Doctorat en Mécaniques Energétiques
- Coordonnateur interrégion Sud du DES d'ODF
- Chef de service d'Orthopédie dento-faciale, Hôpital de la Timone, Marseille
- Responsable universitaire de l'UF d'orthopédie dento-faciale, École de médecine dentaire de Marseille
- Président de la SFODF

16h30 › 17h00

Les incisives traumatisées condamnées. Que peut faire l'orthodontiste ?

RÉSUMÉ

Différents types de traumatismes peuvent se produire sur les dents permanentes, allant de la simple contusion à la luxation complète. Quand une ou plusieurs dents traumatisées sont condamnées, les alternatives thérapeutiques qui s'offrent à l'orthodontiste sont de deux ordres :

- Le maintien de l'espace de la dent condamnée extraite et son remplacement au travers d'une réhabilitation prothétique adaptée ou d'une autotransplantation ;
- La fermeture de l'espace de la dent condamnée extraite.

Au travers de différentes situations cliniques, nous aborderons l'éventail des possibilités et des recommandations concernant l'orthodontie et la prise en charge de ce type de situation.

OBJECTIFS

- Aborder le problème de la dent condamnée de la façon la plus rationnelle.
- Savoir choisir les thérapeutiques avec conservation de l'espace de la dent traumatisée condamnée.
- Savoir choisir les thérapeutiques avec fermeture de l'espace de la dent traumatisée condamnée.
- Comment mettre en œuvre les thérapeutiques les plus en adéquation avec la problématique en tenant compte des données acquises de la science.

FORMATION CONTINUE EN ODF 2024

Horaires

9h00 à 17h30 avec une pause déjeuner.
Pauses-café incluses et repas libre.

Lieu de formation

AFC ODF chez SFODF
15 rue du Louvre, Bat 2 - RdC
75001 Paris

Informations générales

Retrouvez l'ensemble des informations sur le site internet dédié :

afc-odf.fr

Renseignements

Association de Formation Continue en ODF
15 rue du Louvre, Bat 2 - RdC - 75001 Paris
Tél. : 01 43 80 72 26
a.schaller@afc-odf.fr

Jeudi 8 février 2024

Siège de la SFODF, Paris 1er

De l'éducation fonctionnelle à la distraction symphysaire : une formation qui ne manque pas d'air !

Jean-Luc OUHIOUN

Jeudi 27 juin 2024

Siège de la SFODF, Paris 1er

La contention dans les 4 dimensions

Michel LE GALL

Jeudi 19 septembre 2024

Siège de la SFODF, Paris 1er

Ce que vous avez toujours voulu savoir sur le SAOS de l'enfant et l'adolescent : comment le dépister, le prévenir et le traiter ?

Aurélie MAJOURAU-BOURIEZ
Mai-Khanh LE-DACHEUX

Jeudi 10 octobre 2024

Siège de la SFODF, Paris 1er

Décompensation versus compensation : camouflage orthodontique ou préparation pré-chirurgicale.

Comment fixer les limites avec les mini-implants d'ancrage ?

Caroline CAZENAVE

Jeudi 5 décembre 2024

Siège de la SFODF, Paris 1er

Facteurs Humains en Santé ou comment acquérir les compétences non techniques au cabinet d'orthodontie

Florence ROUSSARIE
Christine MULLER

Sylvie LEGRIS

[*BEAUVAIS*]

- Docteur en chirurgie dentaire, Spécialiste qualifiée en ODF (CECSMO Paris 7)
- DIU Traitement Odonto-Stomatologique SAOS Paris
- Attachée Centre de Référence des Malformations Rares de la Face et de la Cavité Buccale, Paris-Rothschild, AP-HP
- Attachée Service ODF, Pitié Salpêtrière, AP-HP
- Chargée de cours UFR d'Odontologie, Paris Cité

16h00 › 16h30

Comment remplacer les dents compromises du secteur antérieur de l'enfant à la fin de la croissance ?

RÉSUMÉ

Un enfant peut être amené à perdre une incisive permanente, centrale ou latérale, après un traumatisme. C'est le cas de l'expulsion quand la dent n'est pas retrouvée, ou de la fracture corono-radiculaire qui nécessite l'extraction immédiate. Mais, le plus souvent, c'est bien après le traumatisme, à la suite d'une période de temporisation avec tentative de maintien sur l'arcade, que la dent traumatisée est extraite. Cette perte précoce a deux conséquences majeures : l'esthétique largement perturbé et la perte d'espace qui peut être très rapide compte tenu des phénomènes de dentition. La problématique de cette situation chez l'enfant et/ou l'adolescent est que ce sont des individus en croissance. Chez l'enfant en denture mixte, un simple arc palatin avec une dent prothétique sera suffisant en attendant un éventuel traitement orthodontique. Celui-ci devra tenir compte de la future réhabilitation prothétique et ménager un espace suffisant en évitant un excès de recouvrement antérieur. En denture adulte, jeune, plusieurs possibilités thérapeutiques existent dont le choix dépend du contexte parodontal et occlusal. Mais il sera toujours réalisé selon le principe du bridge collé sans préparation des dents adjacentes.

OBJECTIF

- Connaître les différentes possibilités de réhabilitation prothétiques chez l'enfant et l'adolescent après la perte d'une incisive maxillaire.

Article paru dans le numéro spécial Journées Multidisciplinaires SFODF / SFOP
Orthod Fr 2023:94:485-511

MIH et premières molaires permanentes compromises. Quand et quelles dents extraire : lignes guides

Sylvie LEGRIS

Virginie MAGNAN

[*MARSEILLE*]

- Praticienne hospitalière, services urgences dentaires et odontologie hospitalière, Hôpital Timone
- Ancienne AHU en odontologie pédiatrique, service Pr Tardieu
- Spécialisation odontologie pédiatrique / handicap
- Master 2 Maladies Infectieuses et Microbiote IHU Méditerranée

14h30 › 15h00
Et si on parlait d'échecs.
Retour d'expérience au pôle odontologie de Marseille.

RÉSUMÉ

Au travers de cas cliniques, nous verrons comment les recommandations guident notre pratique.
De nombreux traumatismes arrivent quotidiennement aux urgences dentaires et la conservation des dents ayant subi des expulsions et luxations sont un enjeu majeur.
Comment les traiter avant l'apparition de résorption, de mobilités, d'ankylose ? Comment les garder sur arcade pour maintenir un niveau osseux en vue de la fin de la croissance ?
La prise en charge est souvent pluridisciplinaire (ODF, endodontie, chirurgie).
Avec l'expérience de la pratique, les recommandations appliquées à la lettre mènent parfois à des échecs, comment les éviter et assurer un maximum de chance à la dent traumatisée et au patient ? C'est tout l'enjeu de la prise en charge post-traumatologie.

OBJECTIFS

- S'aider de l'expérience clinique et des recommandations pour donner les meilleures chances aux dents traumatisées.
- Donner des lignes directrices pour éviter de débuter un traitement orthodontique trop précocement.

Patrick ROUAS

[*BORDEAUX*]

- Maître de Conférences des Universités, Université de Bordeaux
- Chef de Pôle Adjoint, Pôle Médecine et Chirurgie Bucco-Dentaires, CHU de Bordeaux
- Praticien Hospitalier, CHU de Bordeaux
- Chercheur Permanent, laboratoire PACEA, UMR5199, Université de Bordeaux
- Président de la Société Française d'Odontologie Pédiatrique (SFOP)
- Exercice libéral

9h00 〉 9h30

Taches blanches ou lésions carieuses initiales au cours ou à l'issue d'une thérapeutique multi-attache : que faire ?

RÉSUMÉ

Le premier volet (journée SFODF/SFOP du 10 décembre 2022) concernait la prise en charge des défauts tissulaires amélaires. Dans ce second volet, nous nous intéresserons aux taches et cavitations pouvant apparaître au cours ou à l'issue d'une thérapeutique multi-attache.

Les thérapeutiques orthodontiques entraînent un maintien plus difficile d'un contrôle de plaque optimal. Des lésions carieuses initiales peuvent alors apparaître, prenant l'aspect de taches blanches, puis brunes et cavitaires au fil de leur évolution. Les principales problématiques se concentrent sur la prévention (comment éviter leur apparition ?), sur la nécessité thérapeutique (doit-on intervenir au-delà de thérapeutiques dites préventives ?), de la temporalité (à quel moment agir ?) et des options de traitement (quelle est la solution la plus adaptée ?).

OBJECTIF

- Guider le praticien dans la prise en charge de défauts amélaires apparus au cours d'une thérapeutique multi-attache.

Article paru dans le numéro spécial Journées Multidisciplinaires SFODF / SFOP
Orthod Fr 2023:94:471-476

Que faut-il savoir, à l'heure actuelle, sur les hypominéralisations molaires incisives (MIH) et les hypominéralisations des secondes molaires temporaires (HSPM) ?

Julia ESTIVALS, Elsa GAROT, Christine COUTURE, Patrick ROUAS

Arabelle VANDERZWALM GOUVERNAIRE

[*PARIS*]

- Maître de Conférences des Universités, Université Paris Cité
- Praticien Hospitalier de l'Assistance Publique-Hôpitaux de Paris
- Responsable du CES d'Odontologie Pédiatrique-Prévention de l'Université Paris Cité

9h30 〉10h00

L'incisive permanente immature traumatisée avec implication pulpaire : quelles options thérapeutiques conservatrices ?

RÉSUMÉ

Une dent qui vient de faire son éruption dans la cavité buccale est immature anatomiquement. Sa radiculogenèse n'est donc pas terminée et l'épaisseur de sa racine est faible. Cette immaturité concerne également tous les tissus dentaires dont la pulpe. Une dent sera considérée comme immature pendant 3 ans ½ à 4 ans après son éruption, ce qui explique l'importance de la prise en charge d'une fracture coronaire complexe avec implication pulpaire. Les thérapeutiques mises en œuvre ont pour objectif le maintien de la vitalité afin de permettre cette apexogenèse. Elles sont au nombre de trois : le coiffage, la pulpotomie partielle, la pulpotomie cervicale. Le choix va dépendre du temps écoulé avant la prise en charge et de l'étendue de la surface pulpaire exposée. Le pronostic de ces traitements est favorable mais demande un suivi clinique et radiologique avant, pendant et après tout traitement orthodontique.

OBJECTIFS

- Connaître les particularités de la dent permanente immature.
- Connaître les thérapeutiques et leur protocole en cas de fracture coronaire complexe.

Arabelle VANDERZWALM GOUVERNAIRE

[*PARIS*]

- Maître de Conférences des Universités, Université Paris Cité
- Praticien Hospitalier de l'Assistance Publique-Hôpitaux de Paris
- Responsable du CES d'Odontologie Pédiatrique-Prévention de l'Université Paris Cité

16h00 › 16h30

Comment remplacer les dents compromises du secteur antérieur de l'enfant à la fin de la croissance ?

RÉSUMÉ

Un enfant peut être amené à perdre une incisive permanente, centrale ou latérale, après un traumatisme. C'est le cas de l'expulsion quand la dent n'est pas retrouvée, ou de la fracture corono-radiculaire qui nécessite l'extraction immédiate. Mais, le plus souvent, c'est bien après le traumatisme, à la suite d'une période de temporisation avec tentative de maintien sur l'arcade, que la dent traumatisée est extraite. Cette perte précoce a deux conséquences majeures : l'esthétique largement perturbé et la perte d'espace qui peut être très rapide compte tenu des phénomènes de dentition. La problématique de cette situation chez l'enfant et/ou l'adolescent est que ce sont des individus en croissance. Chez l'enfant en denture mixte, un simple arc palatin avec une dent prothétique sera suffisant en attendant un éventuel traitement orthodontique. Celui-ci devra tenir compte de la future réhabilitation prothétique et ménager un espace suffisant en évitant un excès de recouvrement antérieur. En denture adulte, jeune, plusieurs possibilités thérapeutiques existent dont le choix dépend du contexte parodontal et occlusal. Mais il sera toujours réalisé selon le principe du bridge collé sans préparation des dents adjacentes.

OBJECTIF

- Connaître les différentes possibilités de réhabilitation prothétiques chez l'enfant et l'adolescent après la perte d'une incisive maxillaire.

Cours annuel de la Société Française d'Odontologie Pédiatrique

RECONNUE D'UTILITÉ PUBLIQUE – www.sfop.asso.fr

PALAIS DES CONGRÈS – PORTE MAILLOT – 75017 PARIS

LUNDI 29 JANVIER 2024 – 8H30-17H30

LA PRÉVENTION

sous toutes ses facettes

PARTICIPATION (2 pauses-café incluses – Déjeuner non-compris)

Membres SFOP à jour de cotisation 2024,	**avant** le 9 janvier 2024	**135 €**
Membres SFOP à jour de cotisation 2024,	**après** le 9 janvier 2024	**150 €**
Non-membres SFOP,	**avant** le 9 janvier 2024	**175 €**
Non-membres SFOP,	**après** le 9 janvier 2024	**195 €**
Étudiants à jour de leur cotisation, post-doc (DIU ou CES d'Odont. pédia., DIU Séd.) / Internes		**45 €***

**Sous réserve de places disponibles. CONTACTEZ LE RESPONSABLE D'ODONTOLOGIE PÉDIATRIQUE DE VOTRE FACULTÉ*

Pas de prise en charge par le FIF-PL.

[RAPPEL] Cotisation SFOP 2024 (abonnement RFOP inclus) : 165 €
Cotisation ÉTUDIANTS : 80 €

Règlement via le site internet https://sfop.asso.fr
contact@sfop.asso.fr

UNIVERSITÉ CÔTE D'AZUR

Coordination : **Pr Michèle MULLER-BOLLA** *- Université Côte-d'Azur*

LES ASYMÉTRIES

JOURNÉE MULTIDISCIPLINAIRE
SFODF / SFSCMFCO

SAMEDI **14 DÉCEMBRE**
2024 / HÔTEL THE WESTIN **PARIS**

journee-sfodf-sfscmfco.com

sfodf
Société Française d'Orthopédie Dento-Faciale

SOCIÉTÉ FRANÇAISE DE STOMATOLOGIE CHIRURGIE MAXILLO FACIALE & CHIRURGIE ORALE